Importancia de los estudios de imagen en el diagnóstico y tratamiento del cáncer de mama

Dra. Mónica A. Rincón Camargo

Médico Radiólogo Certificado con calificación agregada en mama

Curso de Alta especialidad en imagen y procedimientos de intervención en la glándula mamaria

Subdirectora médica regional Querétaro, Morelia y Guanajuato del Laboratorio Médico del Chopo

INTRODUCCIÓN

La glándula mamaria está compuesta por lóbulos, conductos y una amplia red de vasos sanguíneos y linfáticos. En el cáncer de mama se observa proliferación rápida y descontrolada de las células mamarias, secundaria a mutación en los genes que regulan el crecimiento de estas células. El cáncer de mama sigue siendo el tumor maligno más frecuente a nivel mundial y la primera causa de muerte por tumor maligno en las mujeres, representando un elevado costo a nivel emocional, social y económico por lo que implica su atención, ya que frecuentemente el diagnóstico la mayoría de las veces, se realiza en estudios avanzados[1].

ESTUDIOS DE IMAGEN EN CÁNCER DE MAMA

El papel de los estudios de imagen en la patología mamaria es clave para la detección temprana, clasificación y tratamiento. En los programas de tamizaje o en mastografía de control es cuando se realiza el diagnóstico presuntivo de sospecha de malignidad, por eso la importancia de que cualquier síntoma mamario sea investigado. El diagnóstico de presunción de cáncer de mama obtenido por mastografía y otras técnicas de imagen requieren confirmación histológica para el diagnóstico definitivo.

MANIFESTACIONES CLÍNICAS[2]

Las manifestaciones que suelen presentarse son:

1. Presencia de nódulo en la mama.
2. Cambios morfológicos de la mama.
3. Retracción del pezón.
4. Lesiones del pezón de tipo eccematoso (Enfermedad de Paget).
5. Adenopatía axilar.
6. Si la enfermedad se encuentra en estado avanzado podrán presentarse, dolor óseo, linfedema de la extremidad superior, astenia, anorexia, disnea (derrame pleural), fiebre, etc.

ESTUDIOS DE IMAGEN EN CÁNCER DE MAMA

El papel de los estudios de imagen en la patología mamaria es clave para la detección temprana, clasificación y tratamiento. En los programas de tamizaje o en mastografía de control es cuando se realiza el diagnóstico presuntivo de sospecha de malignidad, por eso la importancia de que cualquier síntoma mamario sea investigado. El diagnóstico de presunción de cáncer de mama obtenido por mastografía y otras técnicas de imagen requieren confirmación histológica para el diagnóstico definitivo.

I. MASTOGRAFÍA

Estudio que continúa siendo la modalidad de elección para el tamizaje y diagnóstico temprano del cáncer de mama. La mastografía de tamizaje ha demostrado ser un estudio ideal para disminuir la tasa de mortalidad por contribuir al diagnóstico temprano de la enfermedad, lo que ha sucedido hasta en el 30% de los casos[3]. Es la única técnica de estudio que permite evaluar adecuadamente las microcalcificaciones. Factores como la edad de la paciente y la densidad del tejido mamario influyen en la sensibilidad de la mastografía, que varía del 63% para tejido extremadamente denso, hasta el 87% en tejido fibroadiposo. La especificidad es del 89% para tejido extremadamente denso y 97% para tejido fibroadiposo.

La adquisición se realiza de forma digital a través de detectores integrados al propio mastógrafo (mastografía digital) o detectores externos (mastografía digitalizada), la impresión del estudio se realiza con un equipo láser de alta resolución. La mastografía digital incrementa la detección del cáncer de mama en pacientes con mamas densas, ya que **en México se ha observado que para las mujeres con mamas heterogéneamente densas** (40% de la población) **es alrededor de 1-2 veces mayor el riesgo de padecer cáncer de mama, mientras que para las mujeres con mamas extremadamente densas (10% de la población) el riesgo es 2 veces mayor**[4].

Se realiza **mastografía de tamizaje** en mujeres asintomáticas, anual a partir de los 40 años. Debe incluir 2 proyecciones para cada mama cefalocaudal (CC) y mediolateral oblicua (MLO). La **mastografía diagnóstica** se efectúa ante la presencia de mama densa, nódulo que requiera caracterización, antecedente personal de cáncer mamario, tumor palpable, secreción sanguinolenta por el pezón, cambios en la piel del pezón o la areola, asimetría en la densidad, distorsión de la arquitectura, microcalcificaciones sospechosas, ectasia ductal asimétrica, ésta última puede incluir proyecciones adicionales, complemento con ultrasonido y en algunos casos resonancia magnética con contraste. ***Figs. 1 y 2***

El mastógrafo debe cumplir con un estricto control de calidad para garantizar una buena resolución de imagen y baja dosis de radiación. La interpretación se realiza en monitores de grado médico de 5 MPX. En mastografía análoga o digital impresa en película, la interpretación debe realizarse con negatoscopios de 3000 cd/m^2. El personal técnico, de preferencia femenino, debe contar con capacitación y certificación en el área.

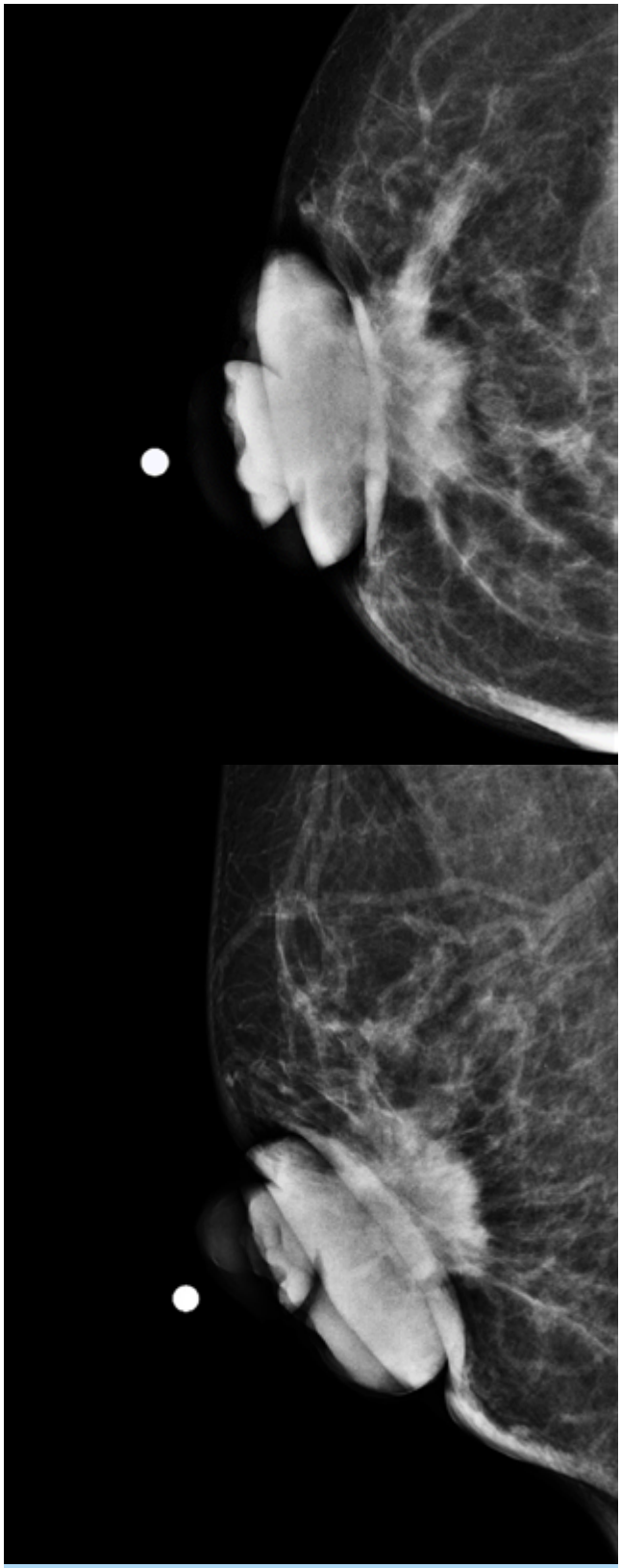

Fig. 1 Mastografía proyección CC y MLO de mama derecha en donde se observa nódulo de morfología irregular, márgenes indistintos, denso, con distorsión del estroma mamario que involucra a la piel y al complejo areola-pezón, los cuales se encuentran engrosados y densos. Clasificación Birads 5.

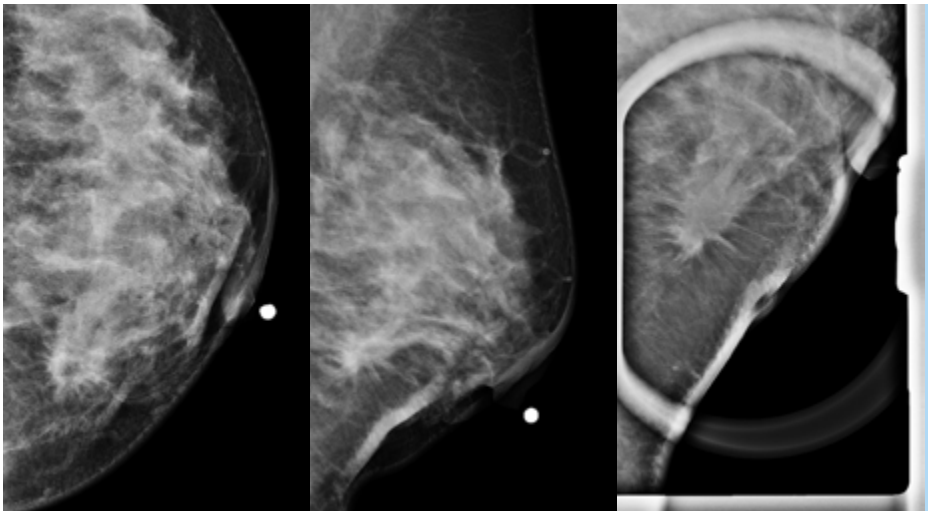

Fig. 2 Mastografía proyección CC, MLO y cono de compresión, se observa nódulo irregular, de márgenes espiculados con distorsión de la arquitectura del estroma mamario circundante y engrosamiento de la piel. Clasificación Birads 5.

II. ULTRASONIDO

Estudio de elección en mujeres menores de 30 años, embarazadas y en periodo de lactancia, se usa como complemento a la mastografía diagnóstica ya que permite identificar la ecogenicidad del tejido, así como la estimación del flujo mediante el uso del Doppler color y la dureza del tumor por el uso de la elastografía.

Utiliza equipos de alta resolución, con transductores lineales de alta frecuencia que permite valorar la naturaleza sólida o quística de los nódulos, detecta lesiones que la mastografía no demuestra en mamas densas y la valoración de los ganglios axilares para descartar infiltración. Se ha visto la importancia de la correlación de los hallazgos mastográficos y ultrasonográficos principalmente en mujeres con parénquima mamario denso. Es el método de elección para guiar las biopsias, ya que es una técnica precisa, rápida y permite la visualización continua de los nódulos durante el procedimiento. ***Figs. 3 y 4***

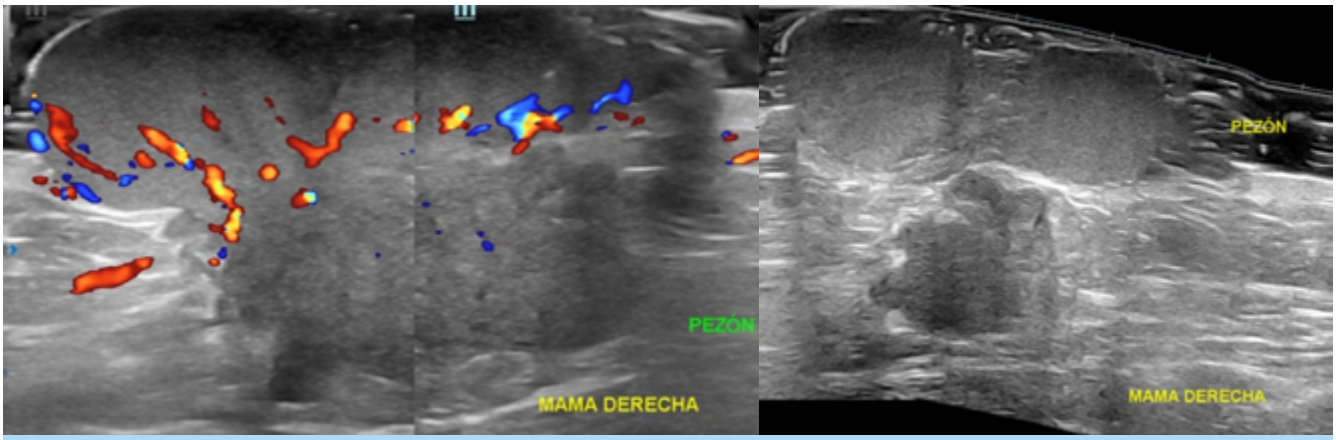

Fig. 3 Ultrasonido de región retroareolar de mama derecha muestra nódulo irregular, de márgenes indistintos, microlobulados, con anillo hiperecogénico, que involucra a la areola y el pezón, vascularidad intranodular y perinodular, con aplicación Doppler color.

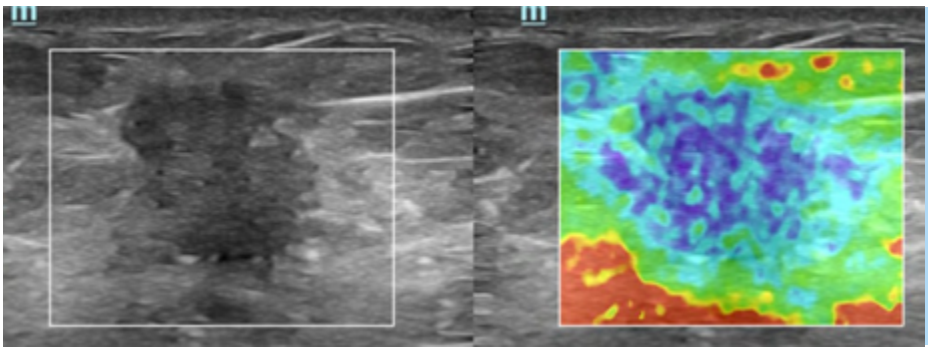

Fig. 4 Ultrasonido que demuestra nódulo irregular, de márgenes espiculados, hipoecoico, con anillo hiperecogénico, que a la aplicación de elastografía muestra un patrón heterogéneo con ausencia de elasticidad (azul).

III. TOMOSÍNTESIS

Técnica que obtiene múltiples cortes en diferentes ángulos del tejido mamario, utilizando el mismo principio de la tomografía lineal, evitando la superposición de estructuras, que impiden o dificultan la visualización de un nódulo sospechoso que presente similar densidad al tejido mamario; en casos de mama densa, distorsiones arquitecturales o asimetrías; delimita mejor los bordes y contornos de una tumoración y en casos de pseudonódulos las descarta, lo que permite mejorar la precisión diagnóstica de la mastografía en las mamas densas. La tomosíntesis es una técnica muy útil combinada con la mastografía digital.

IV. RESONANCIA MAGNÉTICA

La resonancia magnética (RM) muestra una elevada sensibilidad para el diagnóstico del carcinoma infiltrante, sobre todo de tipo ductal. La sensibilidad no se afecta por la densidad mamaria, la especificidad es baja en tumores in situ y tumores de tipo lobulillar. Para caracterización de lesiones, es preciso el uso de contraste endovenoso, debido a la captación intensa y precoz que presenta el cáncer de mama en relación con el parénquima mamario normal, realizando análisis de secuencias posterior a la inyección del medio de contraste que permite analizar la permeabilidad vascular, secuencias de difusión que reflejan la celularidad tisular y otras secuencias como las curvas de difusión. Por lo tanto, la RM permite una caracterización morfológica y dinámica. ***Fig. 5***

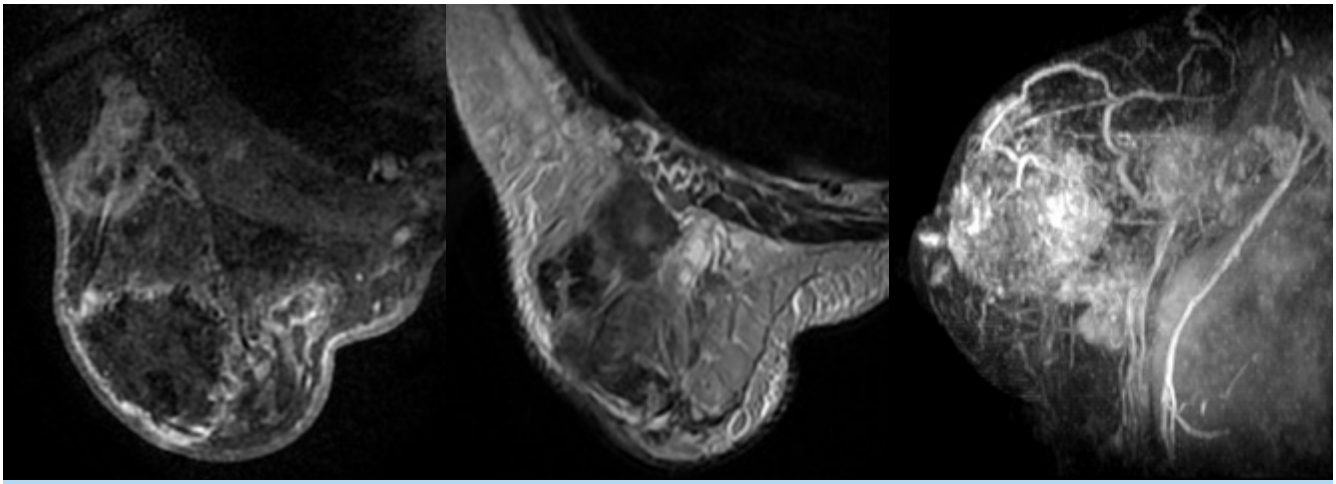

Fig. 5 RM contrastada de mama en donde se observa engrosamiento trabecular y del tejido celular subcutáneo; incremento del grosor de piel asociado a la presencia de varios nódulos, de morfología irregular, intensidad de señal heterogénea que posterior al medio de contraste intravenoso, muestran realce tipo masa, heterogéneo, de predominio periférico. Clasificación Birads 4b.

INDICACIONES

1. **Estadificación prequirúrgica del cáncer de mama:** constituye la indicación principal. Permite detectar posibles lesiones multifocales o multicéntricas que condicionarían el tratamiento.
2. Caracterización de la lesión cuando existen discrepancias entre los hallazgos clínicos, mastográficos o ultrasonográficos.
3. Seguimiento post-quirúrgico.
4. Carcinoma oculto de mama: en pacientes con adenopatías positivas con la mastografía y ultrasonido negativo.
5. Monitorización del tratamiento neoadyuvante. Evaluación de la respuesta al tratamiento
6. Tamizaje en poblaciones de alto riesgo, sobre todo en pacientes jóvenes de alto riesgo (portadoras de mutaciones en genes BRCA).
7. Evaluación de integridad y complicaciones de las prótesis mamarias.

Para estandarizar el informe de los estudios referidos y unificar criterios, se utiliza el léxico BI-RADS *(Breast Imaging Reporting and Data System)* estableciendo 6 categorías que marcan las pautas de actuación. ***Tabla 1.***

Tabla 1. Clasificación BI-RADS para los reportes de los hallazgos en estudios de imagen de mama.

BI-RADS	
Categoría 0	Mastografía incompleta. Necesita imágenes adicionales y/o mastografía anteriores para comparar.
Categoría 1	Hallazgos normales
Categoría 2	Hallazgos benignos
Categoría 3	Hallazgos probablemente benignos **(<2% de malignidad)**
Categoría 4	Hallazgos sospechosos de malignidad **(4-95% de malignidad)**
	4a. Baja sospecha de malignidad
	4b. Moderada sospecha de malignidad
	4c. Alta sospecha de malignidad
Categoría 5	Hallazgos muy sospechosos de malignidad **(95% de malignidad)**
Categoría 6	Biopsia conocida de malignidad comprobada

American College of Radiology, Mammography, 5th ed., 2018.

DIAGNÓSTICO HISTOLÓGICO DEL CÁNCER DE MAMA

Existen varios modos de obtener muestras de tejido para el análisis histológico de la mama. **Biopsia por punción-aspiración con aguja fina** (PAAF) que se usa en la evacuación de quistes palpables, para el estudio citológico de áreas palpables y punción de adenopatías axilares. **Biopsia con aguja gruesa (BAG)** se utiliza una aguja más grande de tipo trucut, con anestesia local, extrayendo muestras cilíndricas de tejido. Se hace guiada por ultrasonido o por mastografía (estereotaxia). Esta técnica se ha ido consolidando como la de elección en el diagnóstico histológico de lesiones mamarias palpables y no palpables categoría. BI-RADS 4 y 5. **Biopsia excisional**, en donde se extrae la lesión[5].

ESTUDIOS DE EXTENSIÓN TUMORAL EN EL CÁNCER DE MAMA

Una vez confirmado el diagnóstico histológico de cáncer de mama, es necesario realizar estudios de extensión, se realiza radiografía de tórax y estudios de laboratorio con función hepática y renal. En caso de alteración de estas pruebas o en tumores avanzados, se valorará la realización de tomografía computarizada toracoabdominal, ultrasonido abdominal y gammagrafía ósea, con el fin de completar el estudio, establecer el estadio tumoral, calcular factores pronósticos y planificar una estrategia individualizada de tratamiento[6].

CONCLUSIONES

El advenimiento de nuevas tecnologías en el campo de la radiología junto a la experiencia adquirida en la interpretación de imágenes de mama, han permitido que la detección y caracterización de lesiones mamarias se realice de forma oportuna. El médico radiólogo especialista en imagen mamaria tiene un papel importante en el proceso de diagnóstico, clasificación y tratamiento de la enfermedad y su comunicación cercana con el médico tratante permite que el seguimiento de los pacientes sea adecuado.

BIBLIOGRAFÍA

1. Valencia-Mendoza A, Sánchez-González R, Bautista-Arredondo S, et al. Costo Efectividad de políticas para el tamizaje de cáncer de mama en México. Salud Pública de México 2009;51(2):s296-s304.
2. Maffuz-Aziz A, Labastida-Almendaro S, Espejo-Fonseca A, Rodriguez-Cuevas S. Características clinicopatológicas del cáncer de mama en una población de mujeres en México. Cir Cir 2017; 85 (3): 201-20
3. Lim SE, Back M, Quek. E, et al. Clinical Observations from a breast cancer registry in Asian women. World J Surg 2007;31:1387-1392.
4. Gascón I, Casamayor C, Sánchez N, Hernando E, Martínez J, Fernández Sanguino AB, et al. Cirugía conservadora en el cáncer de mama. Reconstrucción con malla reabsorbible de poliglactina 910. Rev Senol Patol Mamar. 2017;30:61-67.
5. Aibar L, Santalla A, López-Criado MS, González Pérez I, Calderón MA, Gallo JL et al. Clasificación radiológica y manejo de las lesiones mamarias. Clin Invest Ginecol Obstet 2011: 38: 141-149.
6. Consenso Mexicano sobre diagnóstico y tratamiento del cáncer mamario. Octava revisión. Colima, México 2019.