Resonancia magnética de la glándula mamaria

Dra. Arely Sarai López Navarrete

- Médica especialista en Radiología e Imagen.
- Alta especialidad en Imagen y procedimientos de intervención de la Glándula Mamaria. Instituto Nacional de Ciencias Médicas y Nutrición Salvador Zubirán.
- Certificada por el Consejo de la especialidad.
- Médica Radióloga del departamento de Imagen Mamaria en Imagenus Coyoacán.

INTRODUCCIÓN

La resonancia magnética (RM) es una técnica de imagen que no utiliza radiación ionizante. Proporciona información morfológica y funcional a través de la inyección endovenosa de una sustancia paramagnética (gadolinio).

Es necesario contar con un resonador de por lo menos 1.5 Tesla y antena de superficie dedicada a la glándula mamaria. La paciente se posiciona en decúbito prono con los brazos colocados a los lados del cuerpo, la cobertura anatómica debe cubrir desde la región supraclavicular hasta el pliegue inframamario.

APLICACIONES CLÍNICAS DE LA RESONANCIA MAGNÉTICA DE LA GLÁNDULA MAMARIA

1.La estadificación del cáncer de mama

Una vez que el cáncer es diagnosticado, el siguiente paso es evaluar la extensión del mismo, ya que, dependiendo del tamaño, patrón de crecimiento y distribución del mismo, la paciente será tratada con neoadyuvancia (quimioterapia prequirúrgica), cirugía conservadora o mastectomía.

El valor fundamental de la RM de mama en el estadiaje prequirúrgico del cáncer de mama reside en su elevada sensibilidad para la detección de focos adicionales de cáncer oculto al resto de técnicas de imagen convencionales que puede resultar en un replanteamiento de las opciones terapéuticas a considerar en las pacientes.

2. Evaluación de respuesta a tratamiento

El beneficio principal del tratamiento con quimioterapia (QT) es conseguir una disminución del tamaño tumoral, así como un tratamiento precoz de las células potencialmente metastásicas. Las modificaciones en el diámetro tumoral son valorados mediante el sistema RECIST 1.1 según los cuales la respuesta es: completa (no detección radiológica de la lesión), parcial (disminución de por lo menos 30% del tamaño inicial). Progresión de la enfermedad si se produce un aumento de 20% del tamaño inicial). Permite la evaluación en vivo de la quimiosensibilidad del tumor. Los estudios publicados con pacientes tratadas con QT demuestran que la correlación entre la RM y la histología final oscila entre el 0.71 y el 0.90 (muy buena correlación) y que la sensibilidad es del 89% y la especificidad del 100%. ***Fig.1***

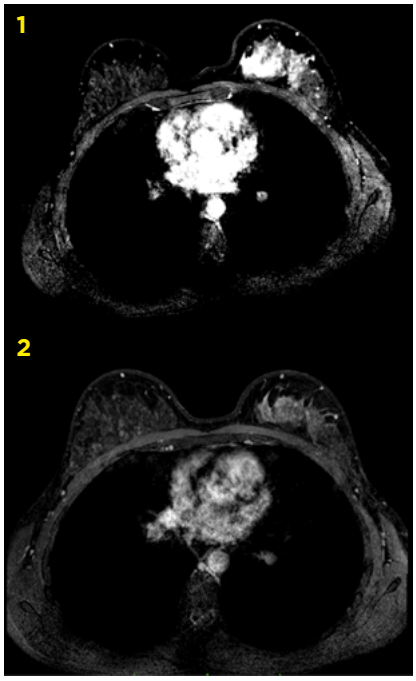

Fig. 1 RM de mama (junio 2019) corte axial secuencia T1 con gadolinio, nódulo de forma y margen irregular con realce heterogéneo de 59 mm hacia el cuadrante superointerno de mama izquierda. **2.** (noviembre 2019) nódulo con tamaño de 39 mm, respuesta parcial al tratamiento.

3. Tamizaje en pacientes de alto riesgo

Se estima que los factores heredofamiliares se encuentran entre los factores causantes del desarrollo de cáncer de mama en aproximadamente 10-15% de los casos, se sugiere la resonancia magnética en aquellas pacientes que presentan mutación de los genes BRCA 1 y BRCA 2, en las que tienen algún pariente de primer grado (madre, hija, tía) con una mutación genética y en aquellas que fueron sometidas a radioterapia en el área del tórax en edades comprendidas entre los 16 y los 30 años.

4. Evaluación de implantes mamarios

La RM tiene dos indicaciones en las pacientes con prótesis de mama:

a) La detección de la rotura de la prótesis.
b) Detección de un cáncer de mama en pacientes en quienes las prótesis impiden la visualización correcta del tejido mamario.

Respecto a la primera indicación, un metaanálisis de 18 estudios publicados concluyó que la sensibilidad global de la RM para la rotura era del 78% y la especificidad del 91%. Siendo el mejor método para su adecuada valoración. ***Fig.2***

En la detección de cáncer, se menciona que la sensibilidad es entre 70 a 96% y la especificidad del 67 al 100%.

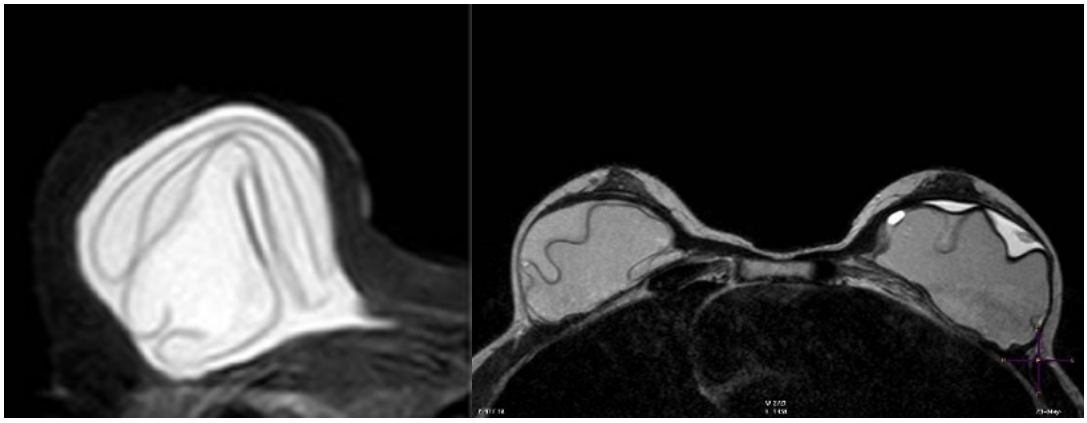

Fig. 2 Signo del lingüini. RM corte axial, que muestran la cubierta de elastómero colapsada y plegada, flotando en un gel contenido por la cápsula fibrosa íntegra. El nombre procede de un tipo de pasta italiana.

CONCLUSIONES

La RM es una herramienta diagnóstica muy útil para detección, seguimiento y respuesta a tratamiento en el caso de los cánceres de mama, en especial en personas con factores de riesgo altos o dificultades de visualización por otros métodos de imagen. También es útil para la evaluación de las prótesis mamarias.

REFERENCIAS BIBLIOGRÁFICAS:

1. American College of Radiology. Breast imaging reporting and data system (BI-RADS). 4th ed. Reston, Va. American College of Radiology. USA, 2003, pp 1-114.
2. Kuhl Ch. The current status of breast MR imaging. Part I. choice of technique, image interpretation, diagnostic accuracy, and transfer to clinical practice. Radiology 2007;244(2):356-378. doi: 10.1148/radiol.2442051620.
3. Toole M, Caskey CI. Imaging Spectrum of Breast Implant Complications: Mammography, Ultrasound, and Magnetic Resonance Imaging. Seminars in Ultrasound, CT, and MRI 2000; 21 (5): 351-361
4. Weinstein S, Rosen M. Breast MR Imaging: Current Indications and Advanced Imaging Techniques Radiol Clin N Am 2010; 48: 1013-1042