Cáncer de mama, auxiliares diagnósticos

Dra. Verónica Benítez Ortiz

- Medica radióloga certificada por el Consejo Mexicano de Radiología e Imagen (CMRI)
- Curso de alta especialidad de mama, calificación agregada Consejo Mexicano de Radiología e Imagen (CMRI)
- Titular de mama en Imagenus

Dra. María de la Luz Arenas Sordo

- Médica Genetista. Certificada por el Consejo Mexicano de Genética (CMG)
- Maestría y Doctorado en Ciencias Médicas
- Directora editorial del Boletín Diagnosticum

Introducción

Los rayos X fueron descubiertos en 1895 en Hamburgo, Alemania, por Wilhelm Conrad Röntgen, tras experimentar de forma incidental con un tubo de rayos catódicos. La primera radiografía conocida la obtuvo con la ayuda de su esposa, a quien le pidió que colocara su mano izquierda sobre una placa de metal para poder "fotografiarla". Este descubrimiento revolucionó la Medicina y le permitió a Röntgen ser el primer galardonado con el Premio Nobel de Física en 1901.

La práctica de la radiología mamaria ha experimentado una drástica transformación a lo largo de los últimos años no únicamente en el campo de la tecnología, sino en todos los avances en materia de obtención de estudios, interpretación, procedimientos intervencionistas, controles de calidad y un sinnúmero de modificaciones a las normas internacionales y nacionales que marcan la pauta para la detección y diagnóstico oportuno de las enfermedades de la mama; por lo que, hoy en día, la enseñanza de la imagenología mamaria ha quedado ya establecida como una alta especialidad de la radiología.

Las primeras radiografías de mama datan de 1913 y fueron realizadas por Albert Salomon a especímenes de mastectomías, pero no es sino hasta 1930 cuando el Dr. Stafford L. Warren, radiólogo del Memorial Hospital en Rochester, N.Y., reporta las primeras 119 mamografías in vivo. Paulatinamente se fueron haciendo descubrimientos imagenológicos que aportaron las bases de lo que hoy aplicamos, como las diferencias radiológicas entre las lesiones benignas y malignas hechas por el Dr. Walter Vogel en 1931 y las características mamográficas dependientes del estatus hormonal publicadas en 1938 por Jacob Gershon-Cohen y Albert Strickler. En la década de los años 60 se suscitó una fuerte difusión de la mamografía gracias a las publicaciones del Dr. Robert L. Egan y posteriormente, a las del uruguayo Raúl Leborgne, quien reporta la presencia de microcalcificaciones en las neoplasias malignas y, derivado de este hallazgo, publica importantes modificaciones en las técnicas de obtención de estudios.

Epidemiología

El cáncer de mama es el más frecuente en mujeres, su incidencia varía de acuerdo a las diferentes poblaciones. En México la tasa de incidencia es de 18.55 casos nuevos por cada 100 000 habitantes de 20 o más años, y desde el año 2006 es la primera causa de muerte por cáncer en la mujer. Se considera que 1 de cada 8 a 10 mujeres podría desarrollarlo.

Es importante considerar que el cáncer de mama se puede agrupar en 2 grandes grupos, de acuerdo a su etiología, aquellos que son hereditarios que son menos del 10% y los multifactoriales que son más del 90%. En estos últimos se requiere la conjunción de factores genéticos predisponentes y factores ambientales (edad, hormonas, obesidad, dieta, consumo de alcohol, etc.)

Recomendaciones para la detección temprana del cáncer de mama

Las medidas más importantes que se pueden tomar para prevenir las muertes por cáncer de mama consisten en encontrar el cáncer temprano y recibir el tratamiento más avanzado para combatir la enfermedad. El cáncer de mama que se detecta temprano, cuando es pequeño y no se ha extendido, es más fácil de tratar con buenos resultados. Las pruebas de detección habituales representan la manera más confiable para encontrar temprano el cáncer de mama. La Sociedad Americana Contra el Cáncer ha redactado guías de detección para mujeres con riesgo promedio de cáncer de mama, y para aquellas en alto riesgo de padecer este cáncer.

Detección del cáncer de mama en mujeres con riesgo promedio

Estas guías están dirigidas a mujeres con un riesgo promedio de cáncer de mama. Para propósitos de detección, se considera que una mujer tiene un riesgo promedio si no presenta antecedentes personales de cáncer de mama, ni antecedente familiar de cáncer de mama significativo, o sin mutación genética conocida en un gen BRCA, ni recibió radioterapia dirigida al tórax antes de los 30 años de edad.

Las **mujeres de 40 a 44 años** tienen la opción de **iniciar la detección** con una mamografía **cada año**.

Las mujeres **a partir de los 45 años** deben someterse a una **mamografía anual**.

Mamografía

Las mamografías son radiografías de dosis bajas de las mamas. Este estudio de rutina puede ayudar a encontrar el cáncer de mama en una etapa temprana, cuando el tratamiento es más eficaz. A menudo, una mamografía puede encontrar cambios en las mamas que pudieran ser cáncer, años antes de que se presenten síntomas físicos. Los resultados de muchas décadas de investigación muestran claramente que las mujeres que se hacen mamografías regularmente tienen más probabilidades de encontrar temprano el cáncer de mama, menos probabilidades de necesitar tratamiento agresivo, como cirugía para extirpar la mama (mastectomía) y quimioterapia, y más probabilidades de curarse. **Figura 1.**

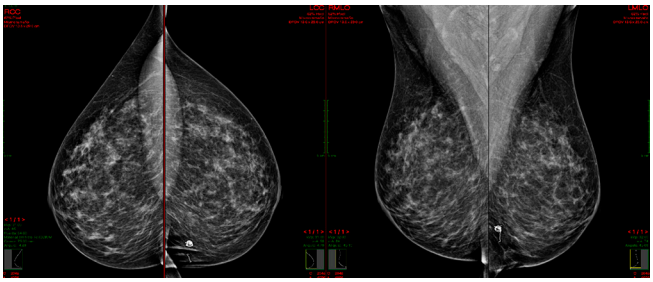

Figura 1. Mastografía digital y proyecciones convencionales de la mastografía digital.

Tomosíntesis

En los últimos años la tomosíntesis digital de mama (comúnmente conocida como mamografía tridimensional [3D]) se ha vuelto mucho más común. Muchos estudios han descubierto que la mamografía 3D parece reducir la probabilidad de que tenga que regresar para que se realicen pruebas de seguimiento. También parece ser más eficaz para encontrar cánceres de mama y puede ser útil en mujeres con mamas más densas.

En la tomosíntesis de mama, la fuente de rayos X se mueve describiendo un arco alrededor de la mama comprimida, capturando múltiples imágenes de cada mama desde diferentes ángulos. Estas imágenes digitales luego se reconstruyen o "sintetizan" por computadora para crear un conjunto de imágenes tridimensionales. Este conjunto de imágenes tridimensionales ayuda a minimizar la superposición de tejidos que podría ocultar cánceres o hacer que sea difícil distinguir entre tejidos normales superpuestos y tumores de la mama. **Figura 2.**

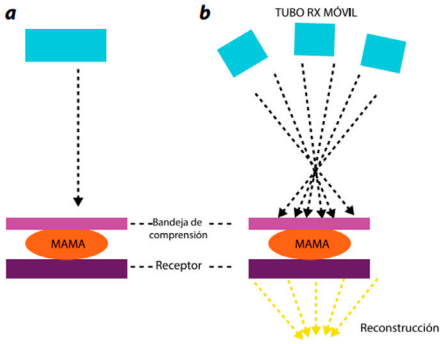

Principios físicos. a) Mamografía. b) Tomosíntesis.
Fuente: Tomosíntesis: la nueva era de la mamografía. Palazuelos G., Trujillo S.Romero J, Rev. Colomb. Radiol. 2014; 25(2): 3926-33.

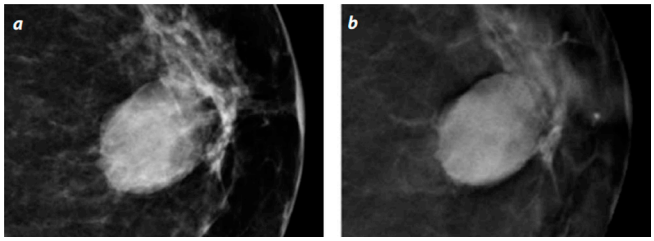

Figura 2. a) Imagen mamografía. b) Imagen reconstruida. Tomosíntesis: Correcta definición nódulo circunscrito.

Ultrasonido de mama

La ecografía usa ondas sonoras para crear una imagen de la parte interna de la mama. Es útil para observar algunos cambios en las mamas, como tumoraciones (especialmente aquellas que se pueden palpar, pero que no se pueden ver en una mamografía) o en mujeres con tejido mamario denso, para analizar un área que se observó en una mamografía y que causa sospecha, puede indicar la diferencia entre quistes llenos de líquido (que es muy improbable que sea cáncer) y tumoraciones sólidas (que podría requerir más pruebas para descartar cáncer).

La ecografía se puede emplear para ayudar a guiar una aguja de biopsia en un área de modo que se puedan obtener células para examinarlas y saber si hay cáncer. Esto puede hacerse también en ganglios linfáticos sospechosos que se encuentran en la axila.

Se aplica un gel en la piel de la mama y se usa un instrumento (sonda) llamado transductor, que se pasa sobre la piel, para formar una imagen y mandarla a un sistema de computo integrando la imagen final. **Figura 3.**

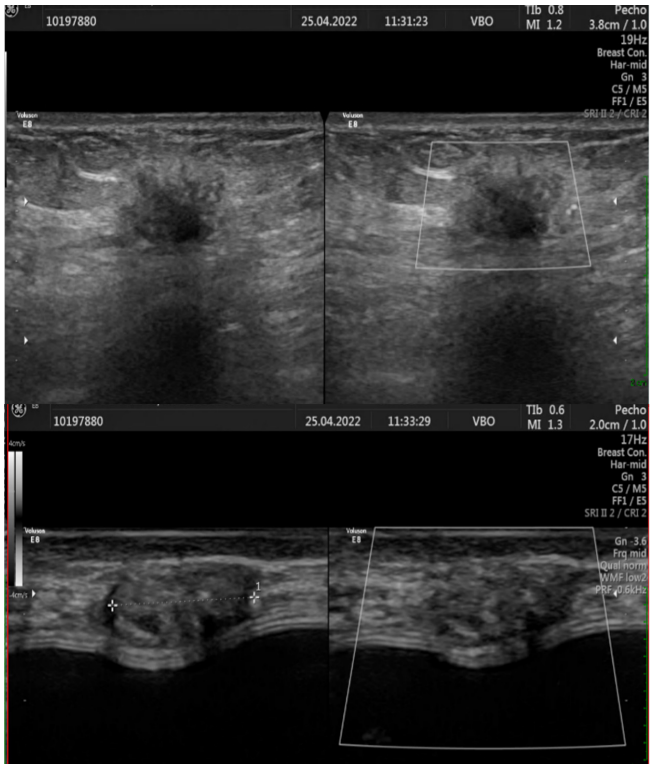

Figura 3. Caracterización en imagen dual de ultrasonido lesiones nodulares y aplicación de Doppler color.

Resonancia magnética de mama

Estudio de alta especificidad, complementario a la mastografía y el ultrasonido, que no utiliza radiación ionizante y proporciona información morfológica y funcional. Se realizan diversas secuencias en diferentes planos de exploración y con la utilización de materiales de contraste endovenoso específicos, se puede graficar la perfusión, elaborando curvas de caracterización tisular gracias a la exploración dinámica. **Figura 4.**

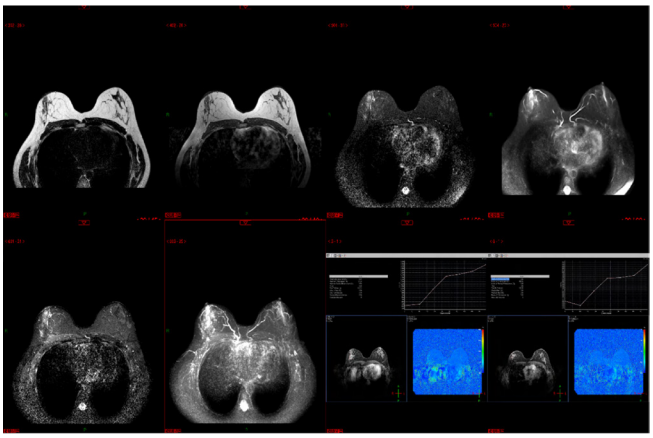

Figura 4. Resonancia magnética con gadolinio secuencias convencionales.

Biopsia de mama guiada por ultrasonido

Cuando otros estudios muestran que podría existir cáncer de mama, probablemente se necesitará una biopsia, es la única manera de saber si hay o no cáncer. La biopsia permite obtener células del área que se sospecha sea maligna, para que se puedan examinar en un laboratorio, y así saber si existen células cancerosas. Se realizan con agujas fina o gruesa.

Recomendaciones para la detección del cáncer de mama en mujeres con alto riesgo

Las mujeres que presentan alto riesgo de sufrir cáncer de mama deben someterse a una imagen de resonancia magnética (MRI) de las mamas y a una mamografía cada año, por lo general a partir de los 30 años.

Pacientes con alto riesgo son aquellas que:

- Tienen una mutación conocida de los genes BRCA1 o BRCA2.
- Tienen un pariente de primer grado (madre, padre, hermano, hermana o hija) con una mutación del gen BRCA1 o BRCA2, y no se han sometido ellas mismas a una prueba genética.
- Han sido sometidas a radioterapia en el área del tórax (pecho) cuando tenían una edad de entre 10 y 30 años
- Tienen el síndrome de Li-Fraumeni o de Cowden, o tienen parientes de primer grado con uno de estos síndromes. Muchos genes han sido descritos relacionados con la susceptibilidad de desarrollar cáncer de mama. **Cuadro 1.**
- Tienen un antecedente personal de cáncer de mama, carcinoma ductal in situ (DCIS), carcinoma lobulillar in situ (LCIS), hiperplasia ductal atípica (ADH), o hiperplasia lobulillar atípica (ALH).
- Tienen mamas "extremadamente" o "heterogéneamente" densas según se observa en la mamografía.

Cuadro 1. Algunos síndromes genéticos que pueden originar cáncer de mama.

Síndrome	Gen y locus	Función del gen
Li-Fraumeni	*p*53 (17p13.1)	Supresor de tumor
Lynch	*MSH*2 (2p21)	Reparador del DNA
Cowden	*PTEN* (10q23)	Supresor de tumor
Neurofibromatosis tipo 1	*NF*1 (17q11.2)	Regulador negativo de la vía RAS
Ataxia telangiectasia	*ATM* (11q22.3)	Regulador de proteínas como p53 y BRCA1

Conclusiones:

El cáncer de mama es un problema de salud pública cuya detección temprana es fundamental para poder ofrecer el tratamiento precoz y más adecuado para cada paciente, para lo cual contamos con estudios de gabinete para el tamizaje y guía diagnóstica, así como seguimiento, estudios de histopatología para la definición del diagnóstico y estudios genéticos para los casos hereditarios.

Bibliografías.

1. Burstein HJ, Harris JR, Morrow M. Malignant Tumors of the Breast. In DeVita VT Jr, Lawrence TS, Rosenberg SA, eds.Cancer: Principles and Practice of Oncology 9th ed. Philadelphia, Pa: Lippincott Williams & Wilkins; 2019: 1437-1438.
2. Rao AA, Feneis J, Lalonde C, Ojeda-Fournier H. A pictorial review of changes in the BI-RADS fifth edition. Radiographics. 2016;36:623-39.
3. D'Orsi CJ, Sickles EA, Mendelson EB, Berg WA, Blume JD, Cormack JB, et al. ACR BI-RADS® Atlas, Breast Imaging Reporting and Data System. 5th ed. Reston, VA: American College of Radiology; 2013.
4. Rominger M, Wisgickl C, Timmesfeld N. Breast microcalcifications as type descriptors to stratify risk of malignancy: a systematic review and meta-analysis of 10665 cases with special focus on round/punctate microcalcifications. Rofo. 2012;184:1144-52.
5. Bent CK, Bassett LW, D'Orsi CJ, Sayre JW. The positive predictive value of BI-RADS microcalcification descriptors and final assessment categories. AJR Am J Roentgenol. 2010;194:1378-83.
6. Uematsu T, Kasami M, Yuen S. Usefulness and limitations of the Japan mammography guidelines for the categorization of microcalcifications. Breast Cancer. 2018;15:291-7.
7. Venkatesan A, Chu P, Kerlikowske K, Sickles EA, Smith-Bindman R. Positive predictive value of specific mammographic findings according to reader and patient variables. Radiology. 2009;250:648-57.
8. Couch F, Shimelis H, Hu CH, Hart S, Polley E et al. Associations between cancer predisposition testing panel genes and breast cancer. JAMA Oncol 2017; 3(9): 1190-1196. doi: 10.1001/jamaoncol.2017.0424.